子宮頸部腺病変の１例

○江口礼好（CT）、徳永英博（CT）、西山尚子（CT）、
石原光浩（CT）、本田由美（MD）、三上芳喜（MD）、他

熊本大学医学部附属病院　病理診断科

子宮頸部腺癌のWHO分類

2003年（第3版）

- 粘液性腺癌
  - 内頸部型
  - 腸型
  - 印環細胞型
  - 最小偏倚型
  - 絨毛腺管状
- 漿液性腺癌
- 類内膜腺癌
- 明細胞腺癌
- 中腎性腺癌

2014年（第4版）

- 通常型腺癌
- 粘液性癌
  - 腸型
  - 印環細胞型
  - 胃型

  (最小偏倚腺癌を含む)
- 絨毛腺管癌
- 漿液性癌
- 類内膜癌
- 明細胞癌
- 中腎性癌

症　例

- 50代、女性（2経妊2経産）
- 不正性器出血
- 子宮口から突出するポリープ様腫瘤
- 超音波検査で子宮内腔に echo-free space
- 高血圧の既往

画像所見

MRI



CT

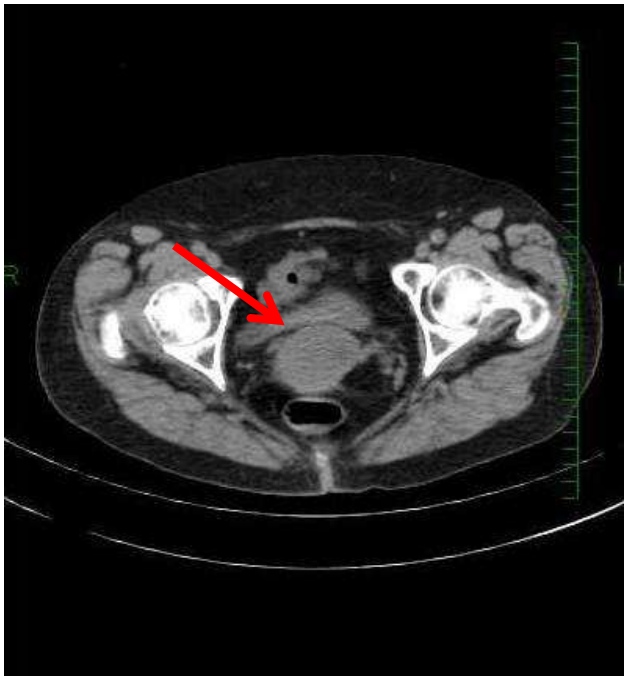

PET

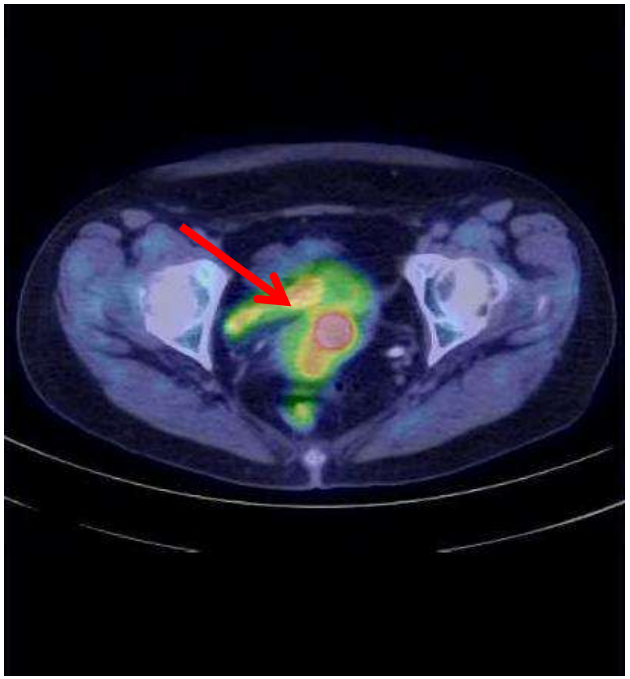

頸部擦過細胞診（LBC法）　（初診時）

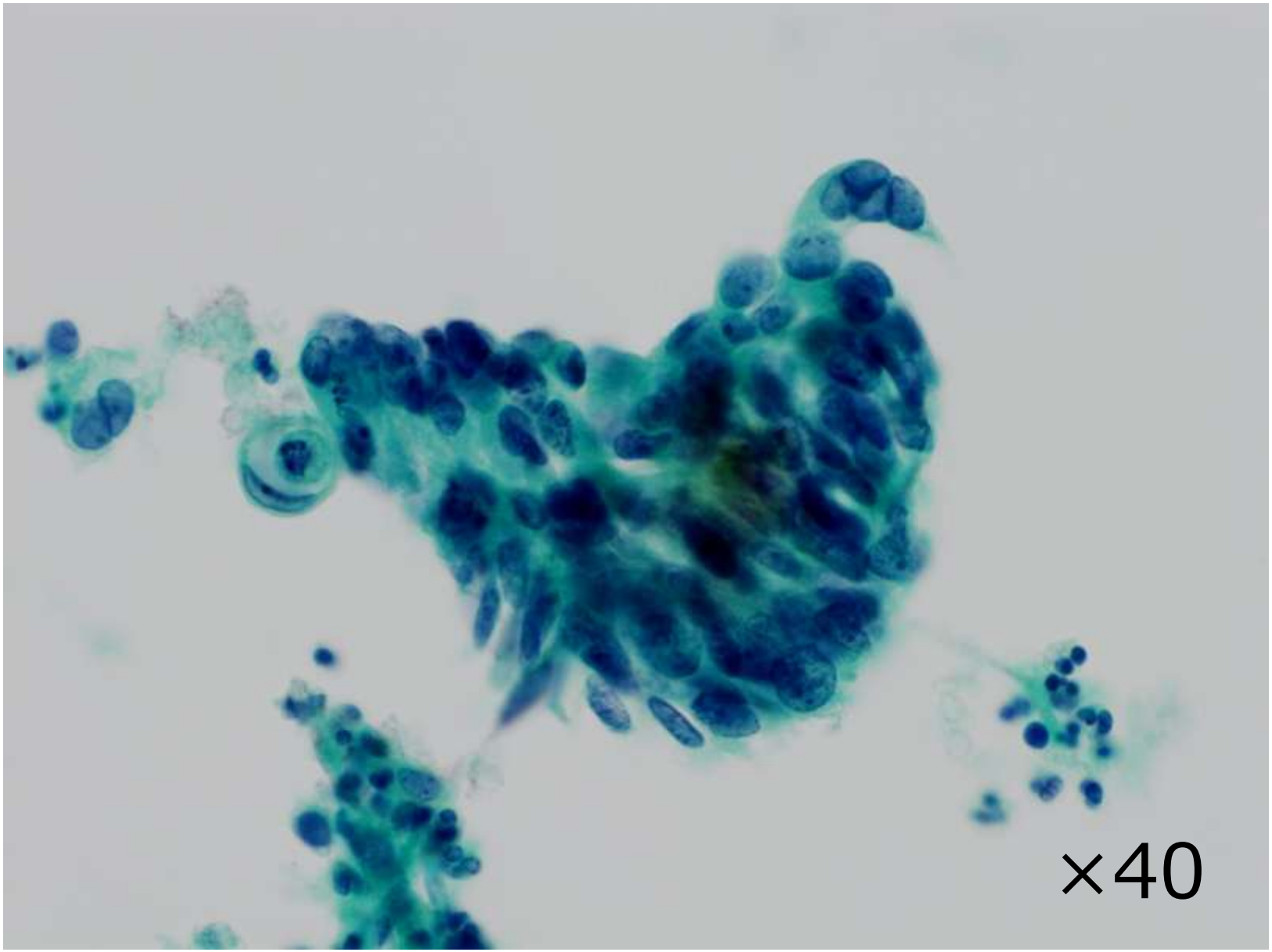

細胞診所見

- 柵状配列、軽度重積のある細胞集塊
- 細胞配列（極性）の乱れ
- 核は類円形～楕円形
- 細顆粒状クロマチン
- 一部には小型核小体、分裂像

細胞診判定

Suspicious for adenocarcinoma

頸管内貯留液細胞像（治療中）

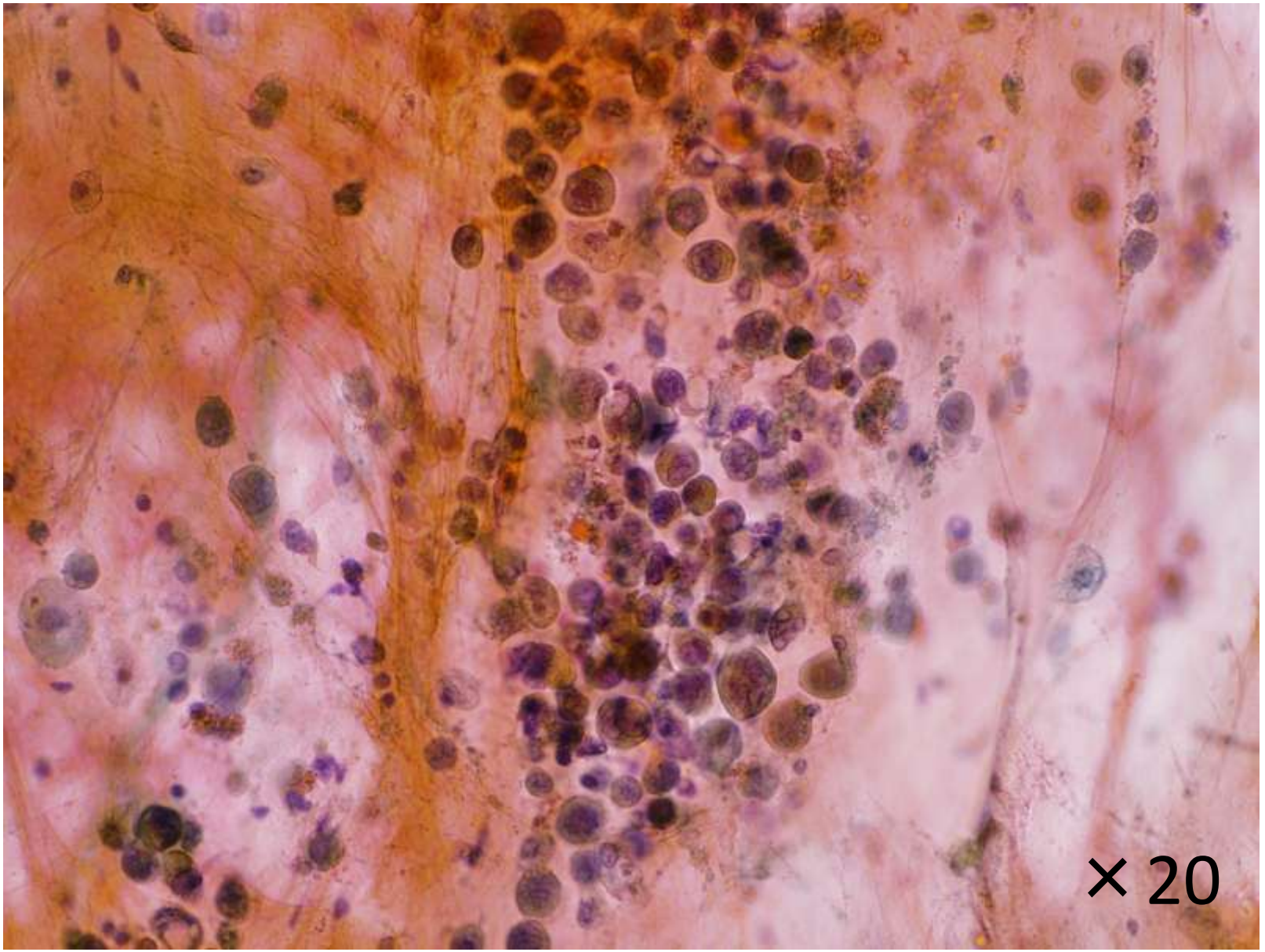

頸管内貯留液細胞像（治療中）

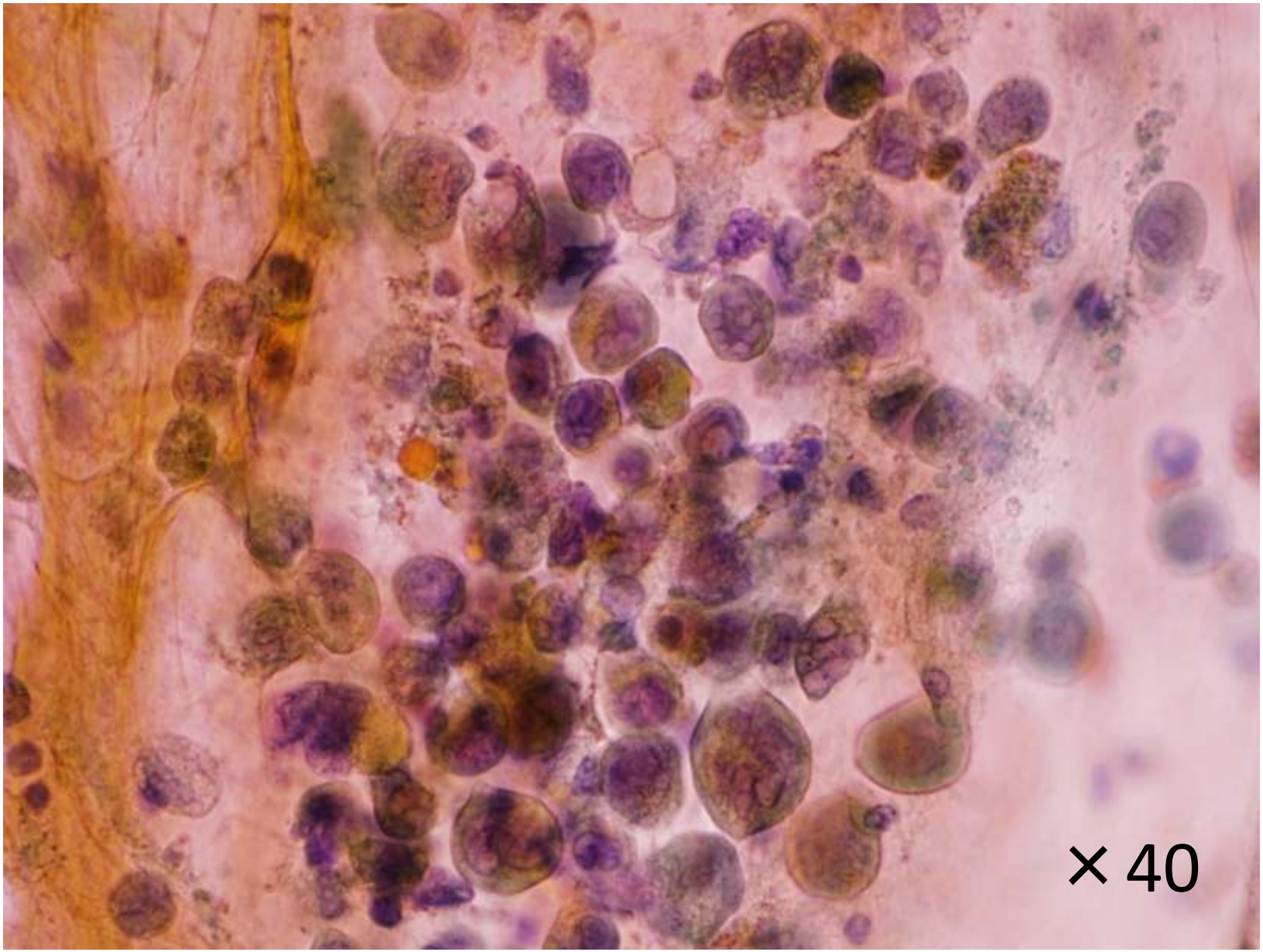

細胞診所見

- 背景に豊富な粘液と組織球
- 類円形細胞が散在性に出現
- 核が偏在し、N/C比が高く、著明な核形不整
- 一部では細胞質内粘液が認められた



細胞診判定

Adenocarcinoma

子宮頸部生検
組織像

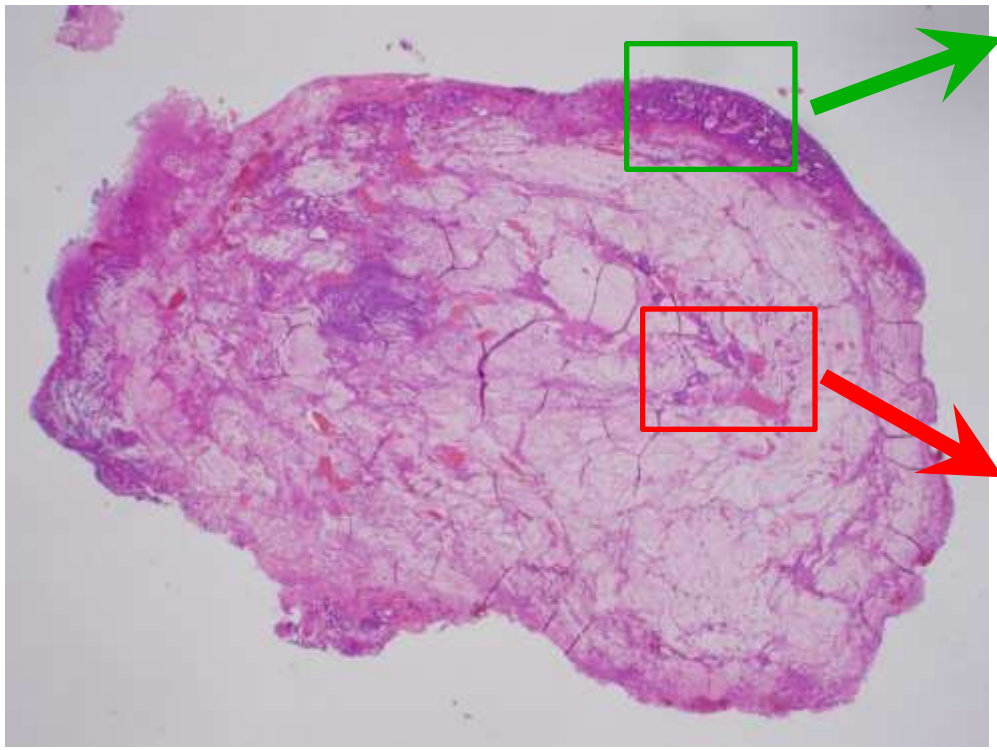

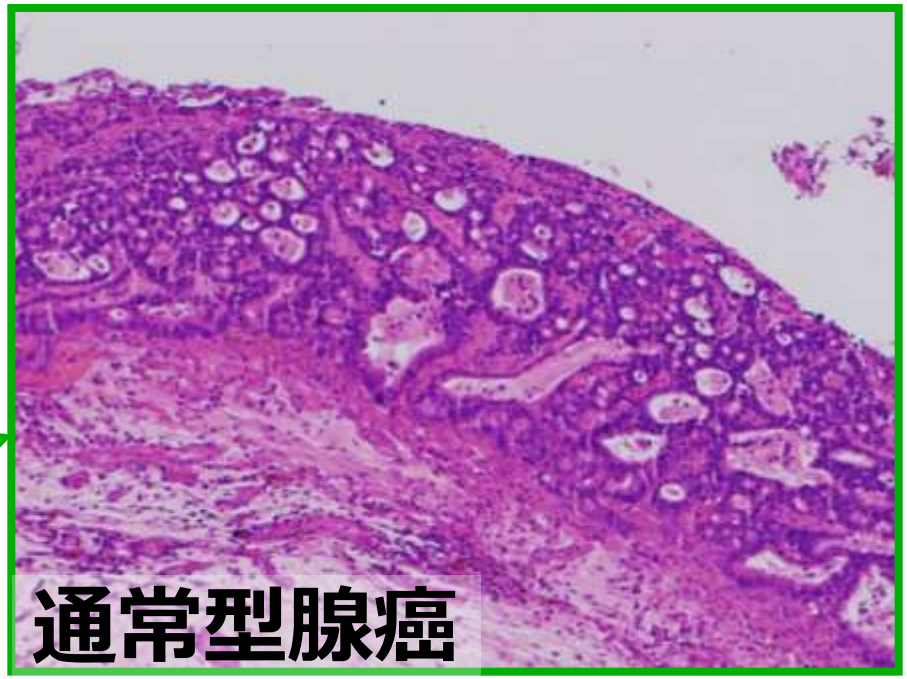

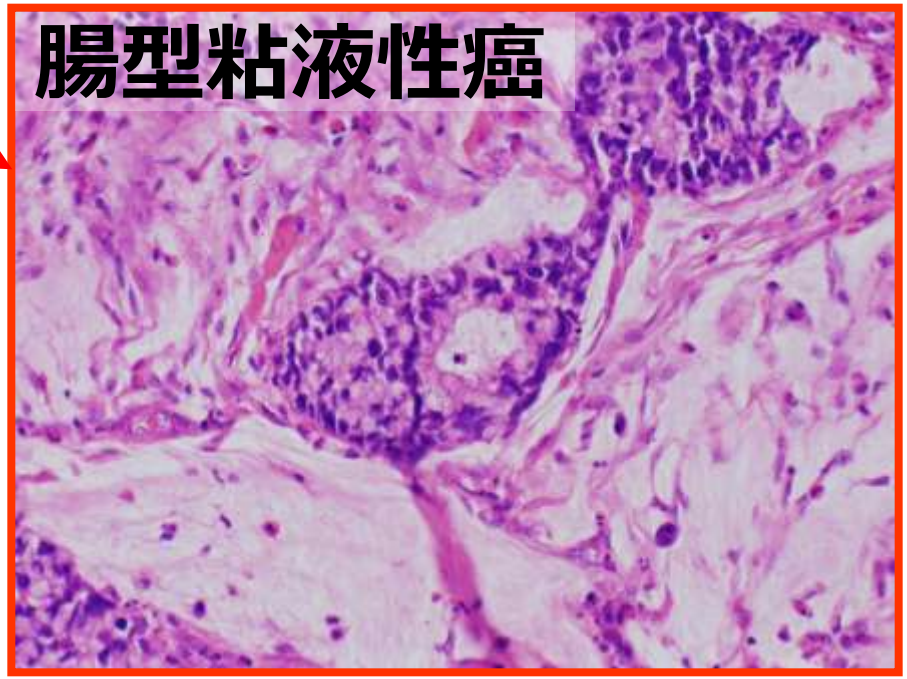

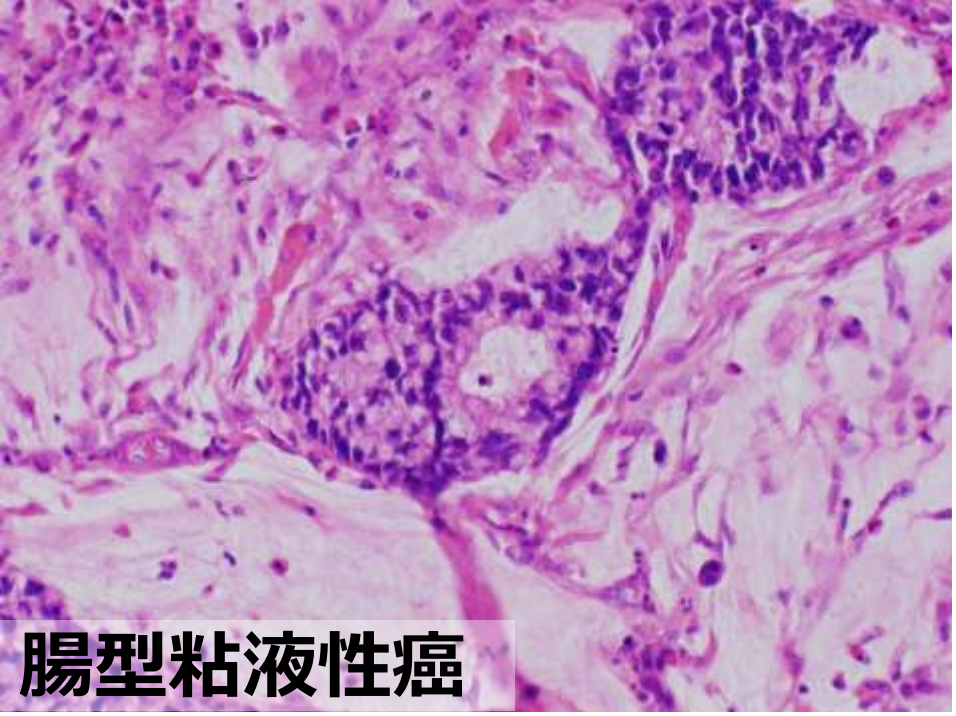
腸型粘液性癌

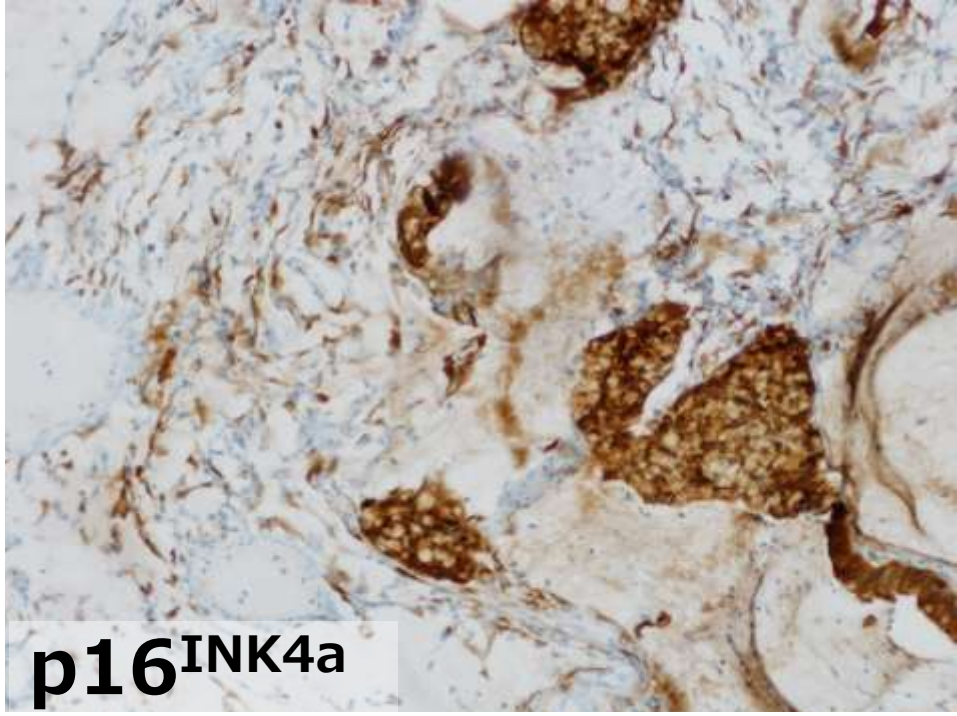
p16INK4a

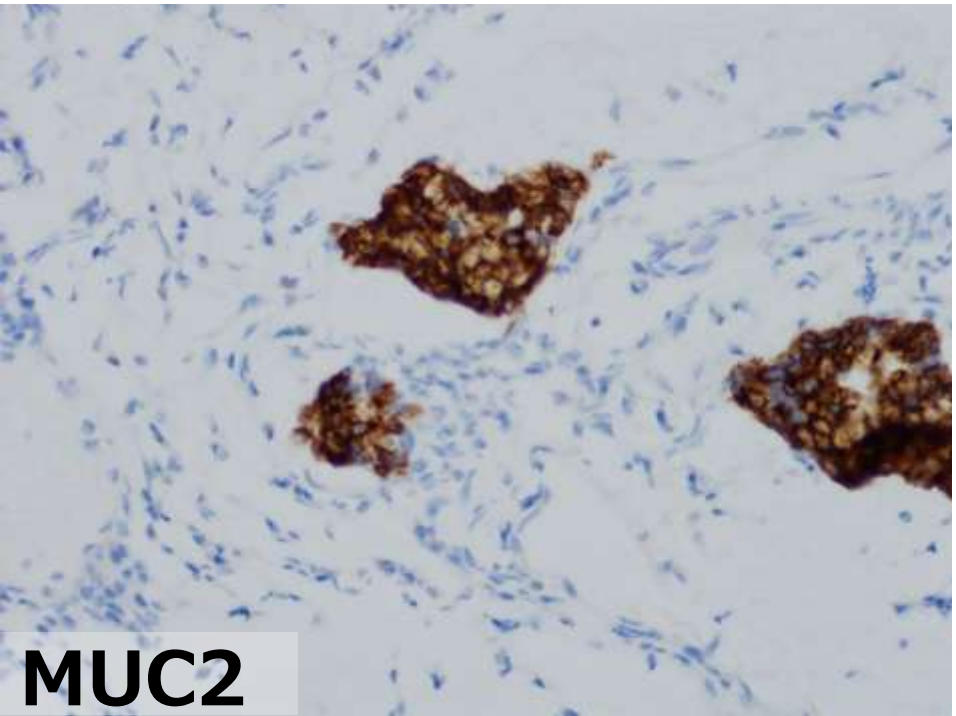
MUC2

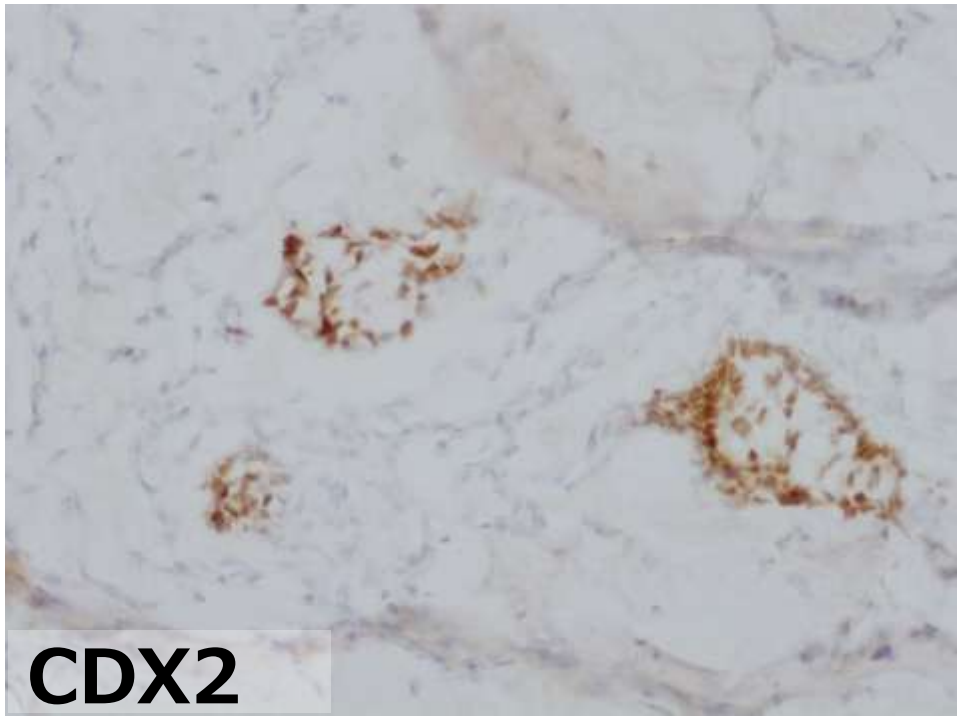
CDX2

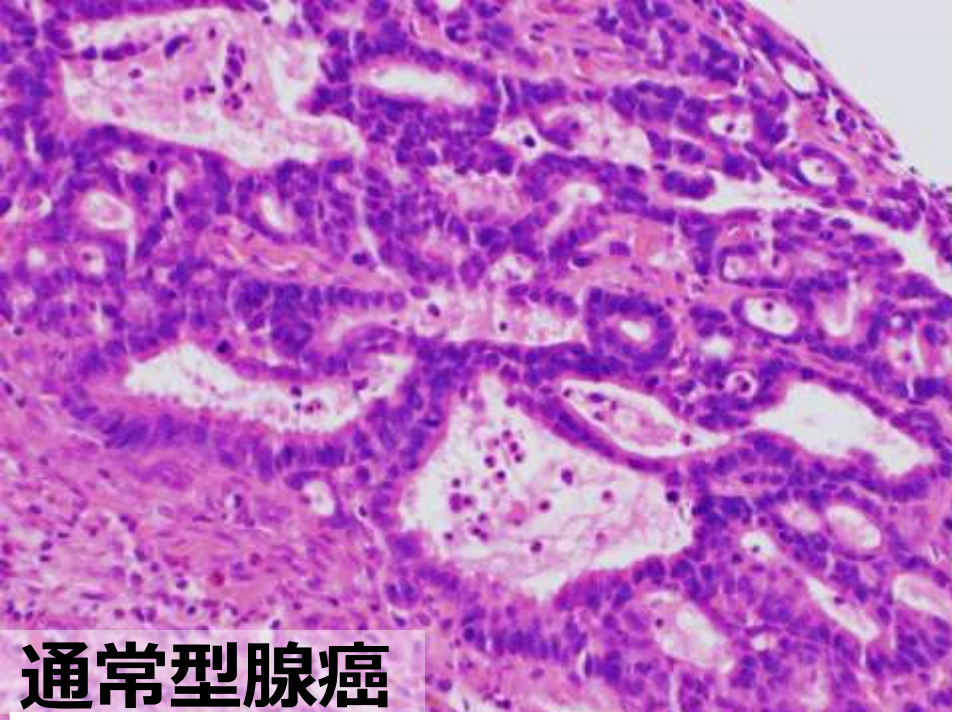
通常型腺癌

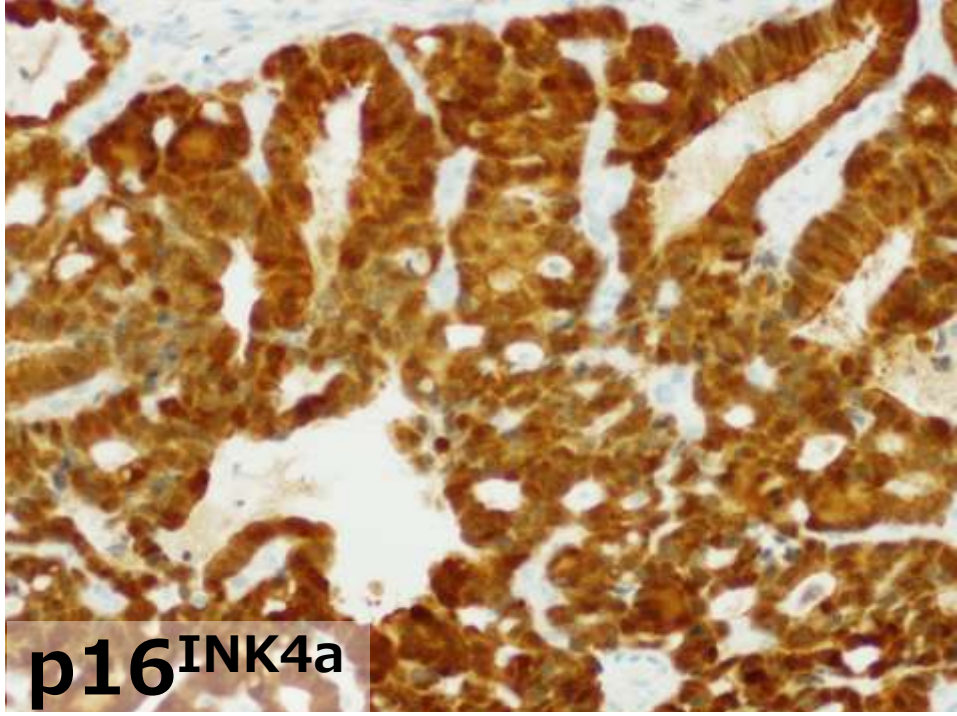
p16INK4a

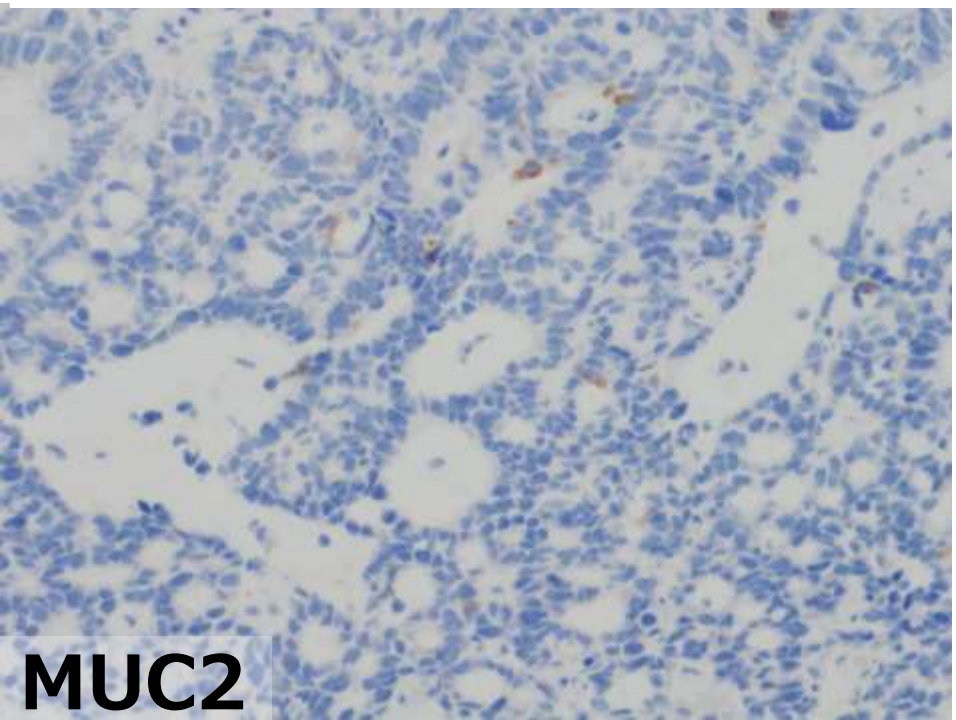
MUC2

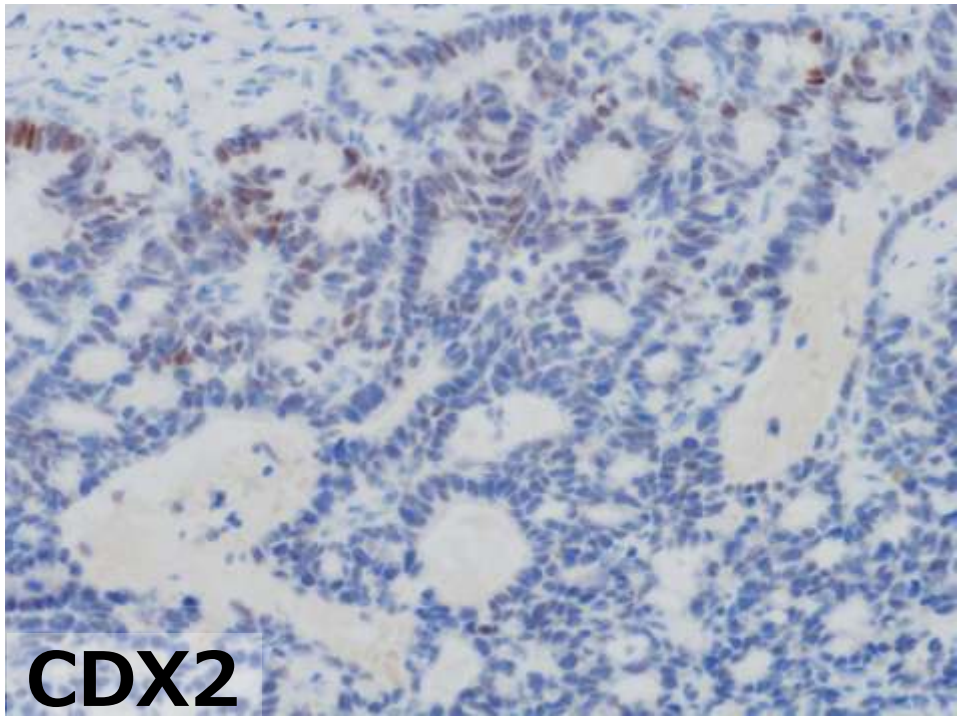
CDX2

免疫組織化学染色の結果

	腸型粘液性癌成分	通常型腺癌成分
p16^{INK4a}	陽　性	陽　性
CDX2	陽　性	陽　性（ごく一部）
MUC2	陽　性	陽　性（ごく一部）
MUC6	陰　性	陰　性
HIK1083	陰　性	陰　性
Claudin 18	陰　性	陰　性

組織診断

- 間質内に粘液が貯留し、その中に印環細胞あるいは高円柱状の異型細胞が認められた
- 一部では通常型腺癌の成分を認めた

膠様(コロイド)癌の形態を示す腸型粘液性癌、通常型腺癌で構成される混合型腺癌

子宮頸部腺癌の組織像と細胞像

通常型腺癌　　**胃型粘液性癌**　　**本症例(腸型)**

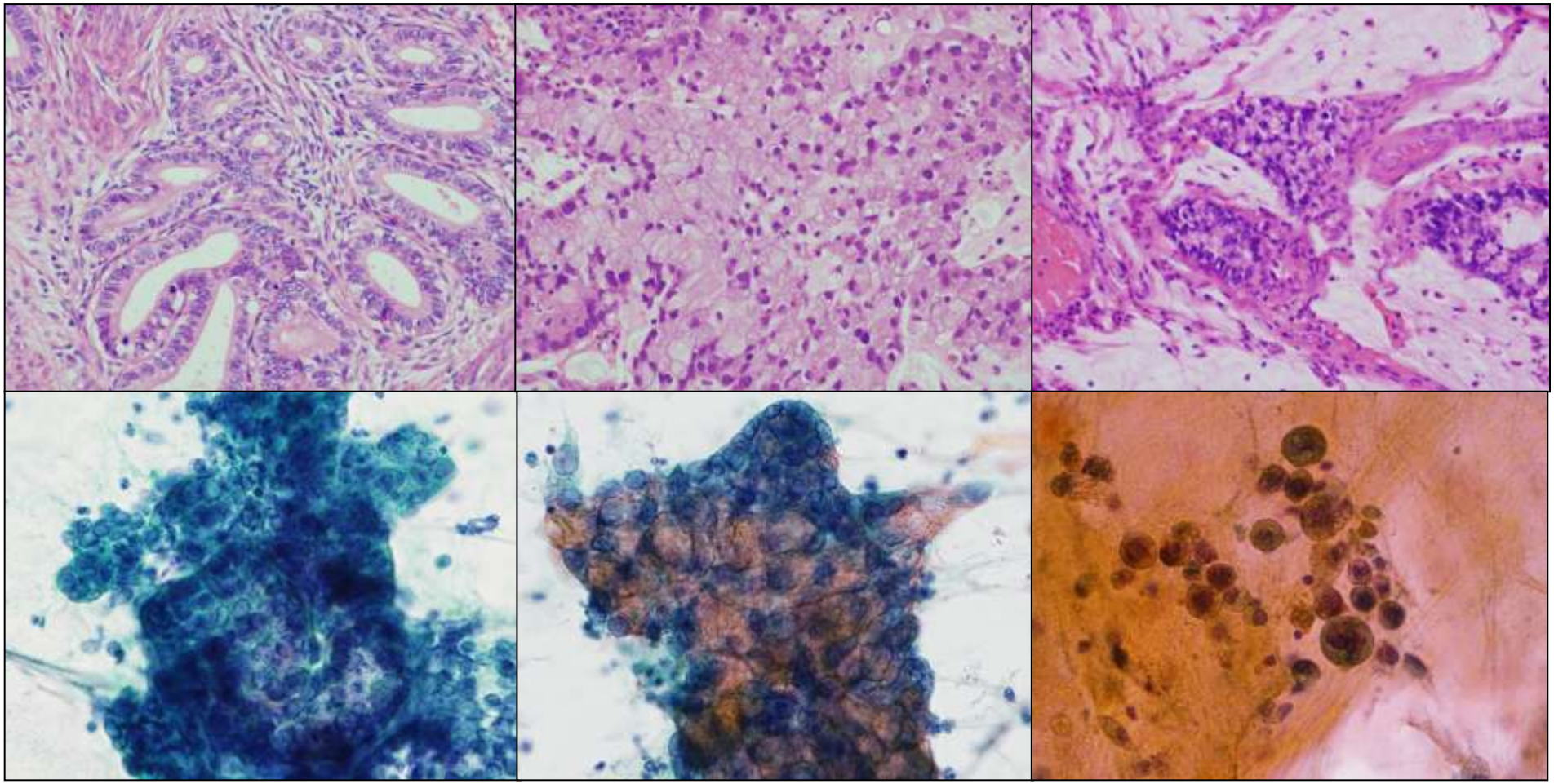

子宮頸部腺癌細胞像の比較

	通常型腺癌	粘液性癌	
		胃型 （MDA を含む）	腸型
出現様式	腺管状、乳頭状 柵状集塊	腺房状 柵状集塊	柵状 孤立散在性
細胞形態	高円柱状	高円柱状	高円柱状 類円形
細胞質	中等量～僅少	豊富	豊富
粘液	ほとんど認めない	細胞質（黄色）	細胞質内 背景（膠様癌）
核小体	明瞭、複数個	大型、明瞭	小型
クロマチン	細顆粒状～顆粒状	微細顆粒状	細顆粒状

結　語

- 膠様（コロイド）癌は粘液が僅少あるいは欠如する場合、腫瘍細胞が小型であるために細胞診では見落とされる可能性がある
- 腸型粘液性癌と通常型腺癌は併存することがある（いずれもHPV陽性）
- 胃型粘液性癌（HPV陰性）は腸型粘液性癌・通常型腺癌と比較して治療抵抗性かつ予後不良であるため、これらと区別することは重要である